



Herkenning en begeleiding van het kind met een aortaboogafwijking

Bert Lunshof, kinderarts Cardex
Gelre Ziekenhuizen Apeldoorn en
Zutphen

7th Utrecht Sessions, 6 februari 2020

7th Utrecht Sessions, 6 februari 2020

Indeling presentatie

- Ziektegeschiedenissen
- Aanwijzingen voor aortaboogafwijkingen
- Verdere beloop

Aangeboren hartafwijkingen (in Nederland)

- Aantal levendgeborenen in 2018: 1 688 525
- Incidentie hartafwijkingen: 0.8%
- Aortaboogafwijkingen: ~5 a 7%
- Hiermee ~80 kinderen met een aortaboogafwijking geboren per jaar in NL
- Voor de geboorte wordt ~40% vastgesteld

- Hiermee worden er in Nederland ongeveer 50 kinderen per jaar geboren waarbij op een moment blijkt dat er sprake is van een een aortaboogafwijking (en waarbij dit voor de geboorte niet bekend was)

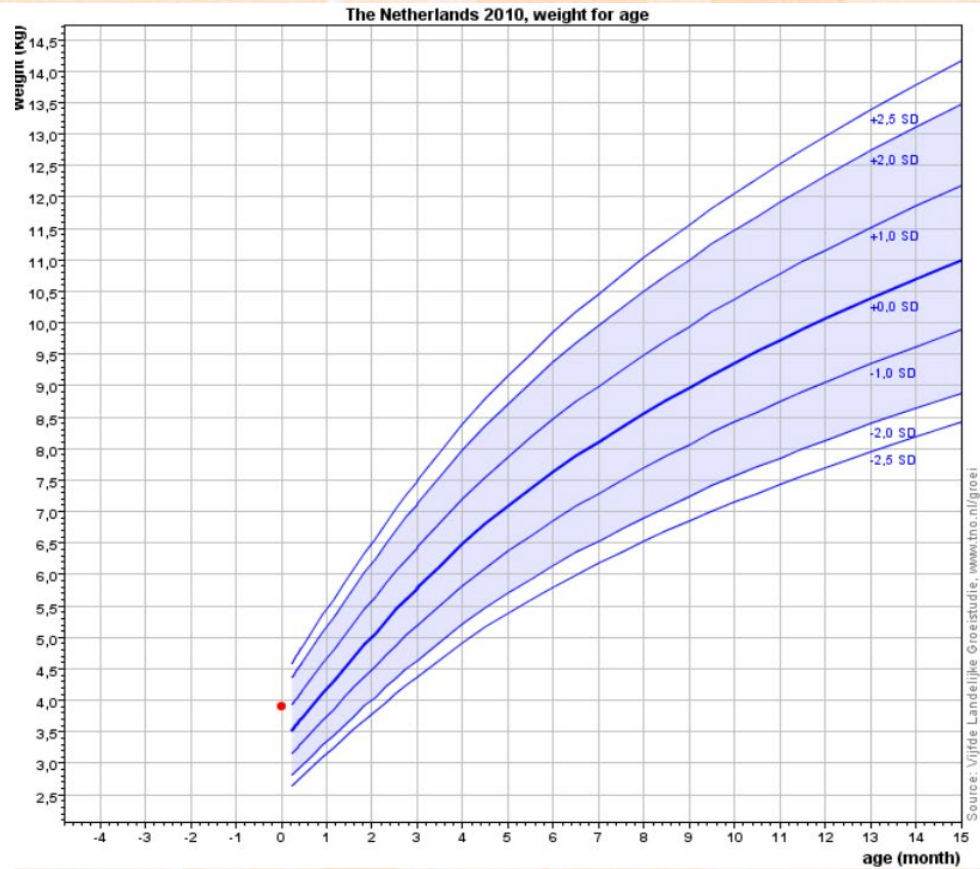
Ziektegeschiedenis 1: Bas

- Eerste 2 levensweken geen bijzonderheden
- Hierna langzaam minder goed gaan drinken.

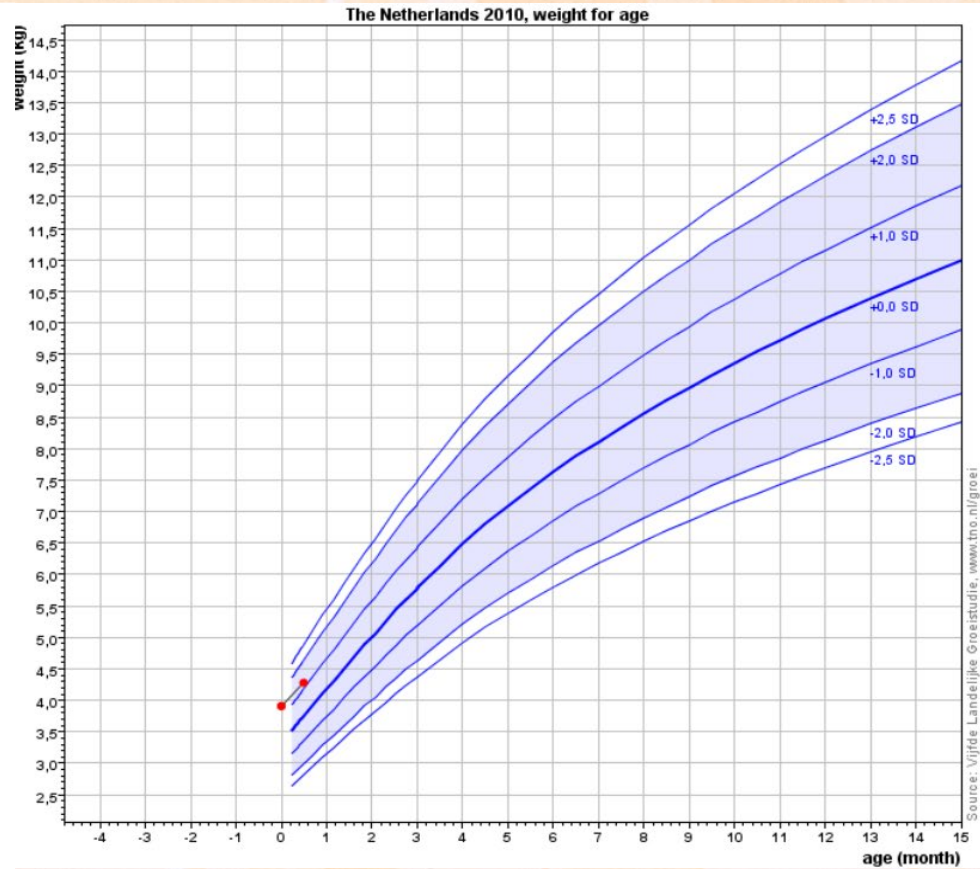
Bas

- Op de leeftijd van 5 weken:
- Nog slechter drinken (met veel resten), snel moe
- Niet lekker
- Verwijzing door de huisarts naar kinderarts

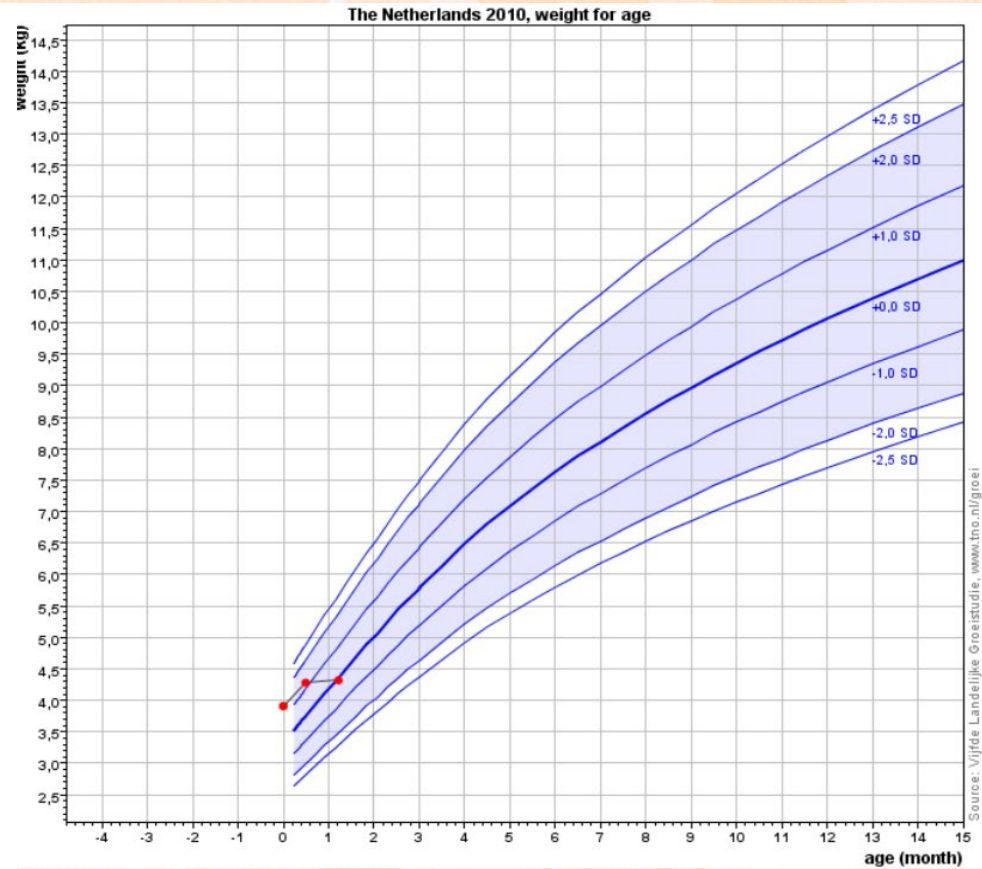
Groeicurve



Groeicurve



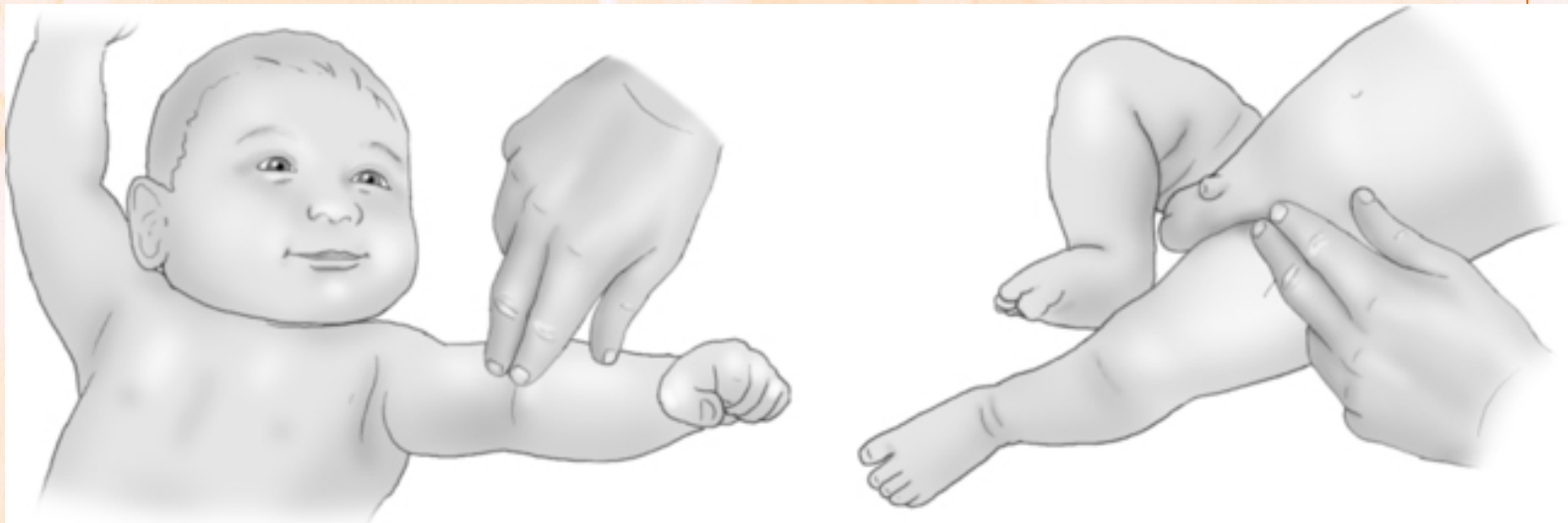
Groeicurve

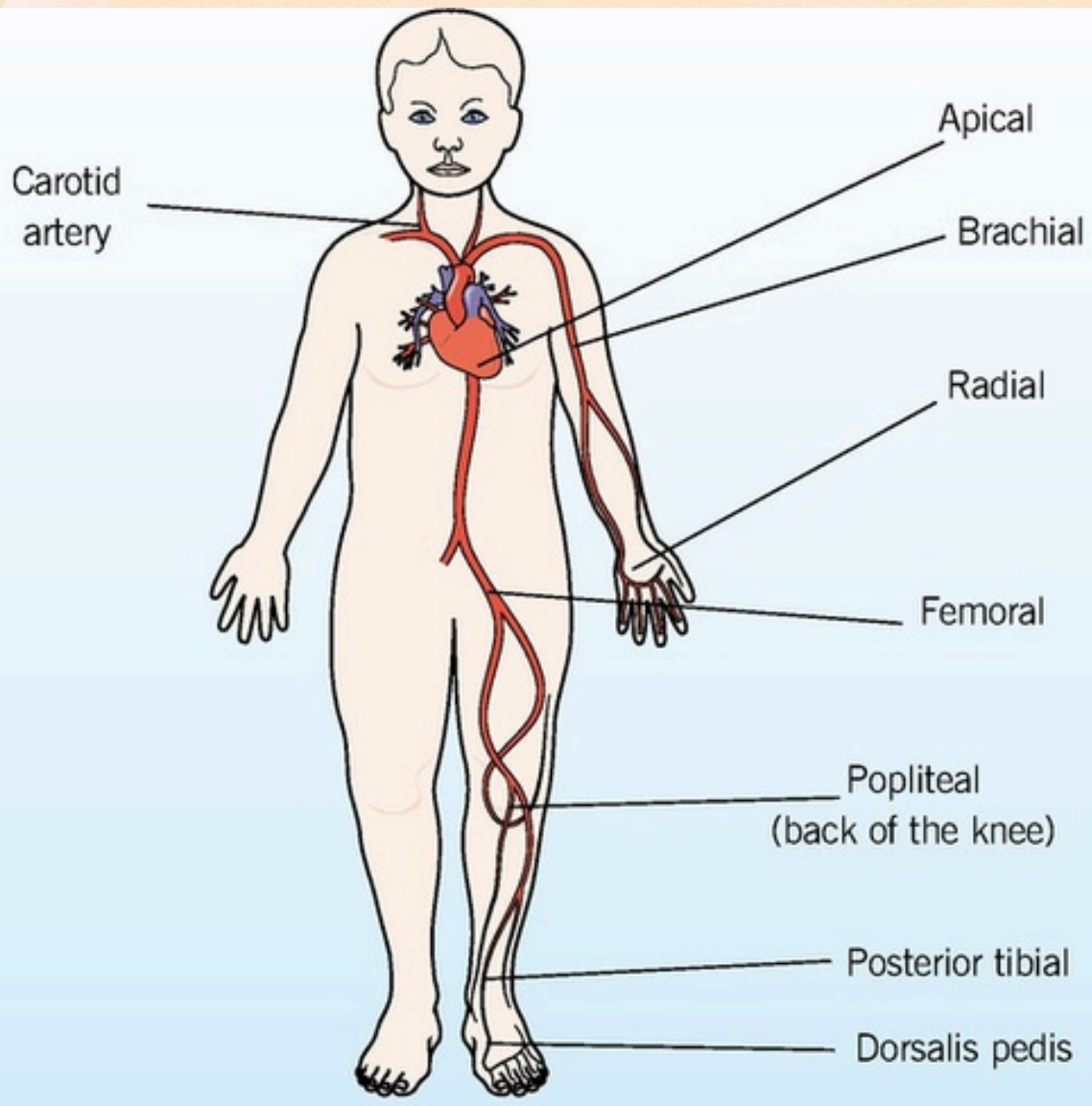


Lichamelijk onderzoek

- Ziek!
- Bleke kleur, zweterig
- Snel ademen
- Snelle hartslag
- Het kloppen van de bloedvaten in de liezen en armen is maar moeilijk te voelen

Pulsaties voelen





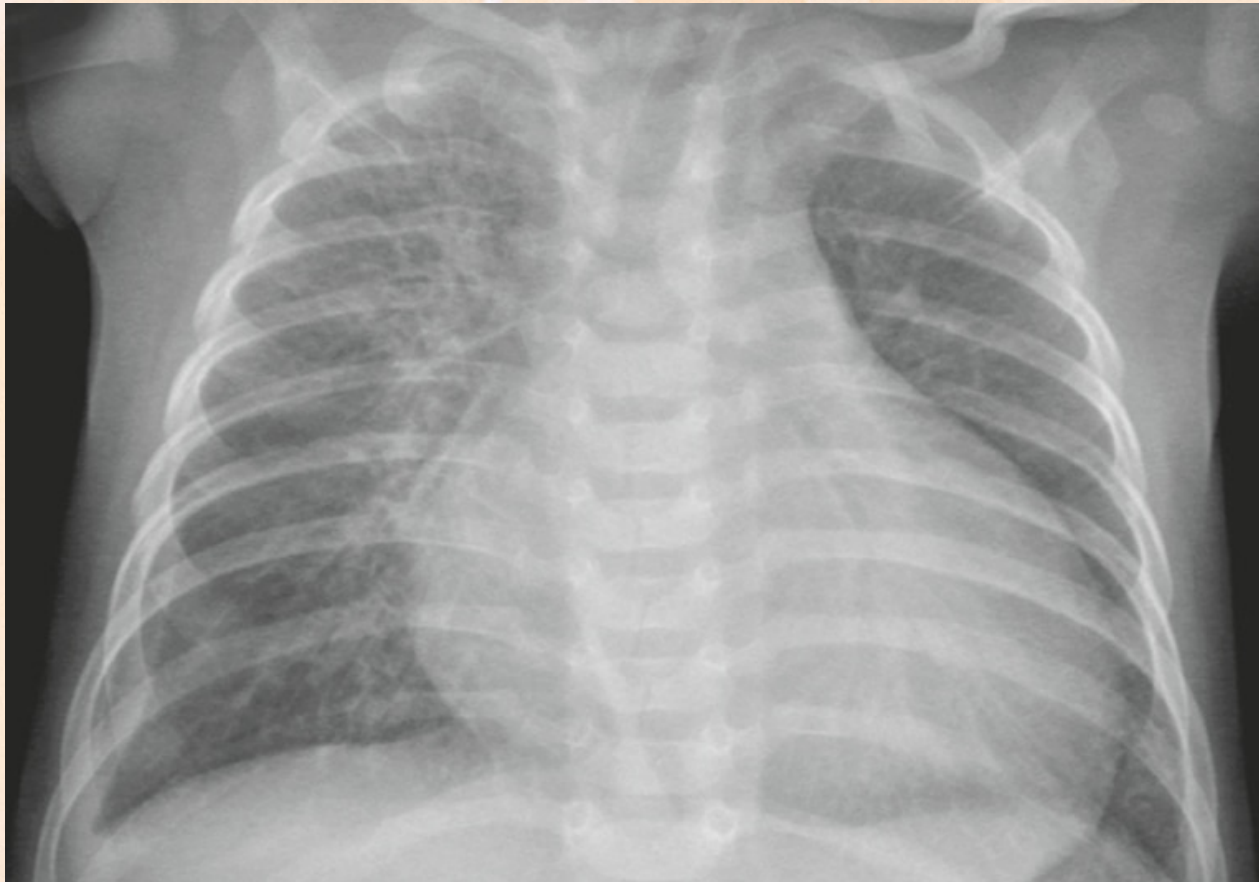
Lichamelijk onderzoek

- Ziek!
- Bleke kleur, zweterig
- Snel ademen
- Snelle hartslag
- Het kloppen van de bloedvaten in de liezen en armen is maar moeilijk te voelen
- De lever is vergroot

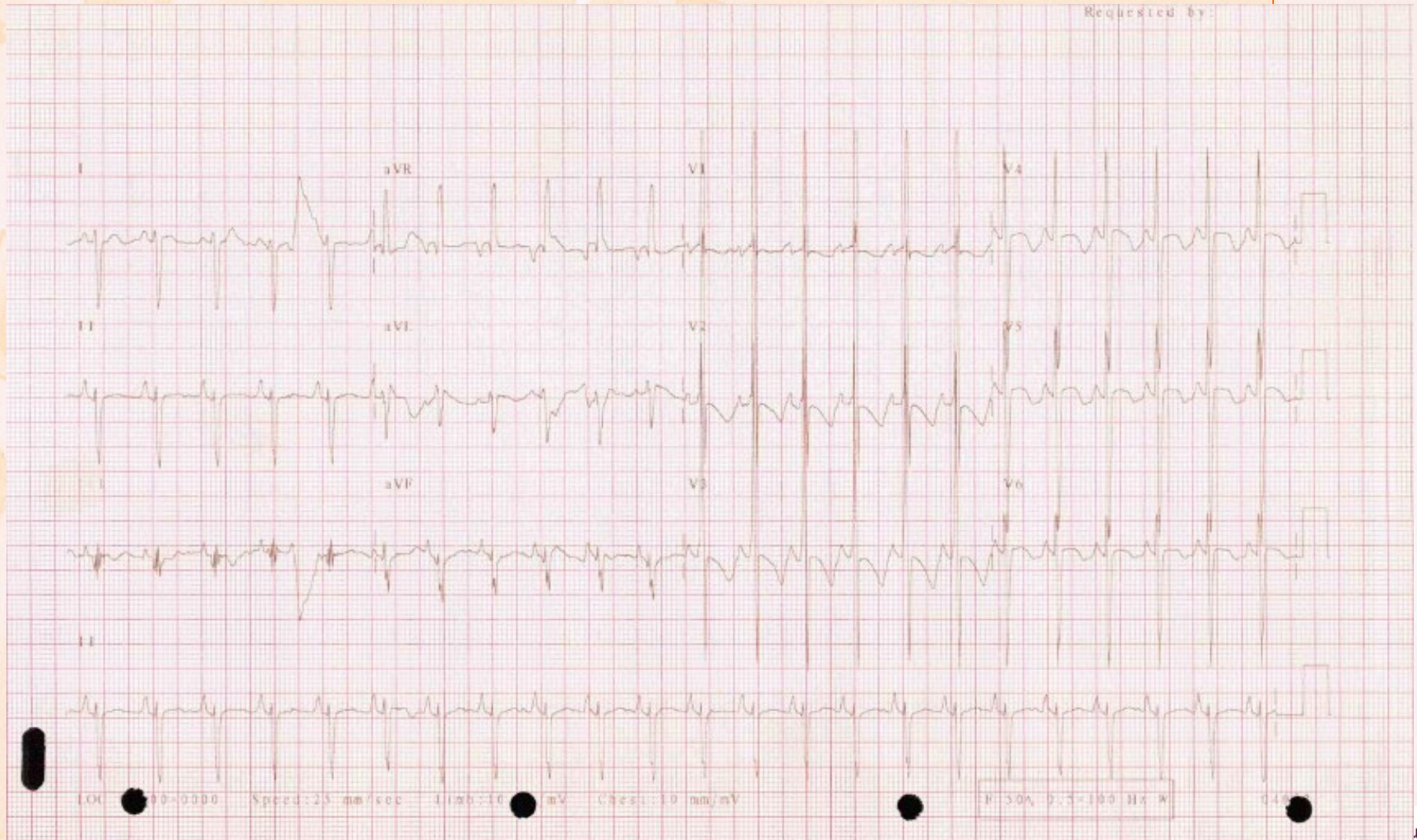
Wat kan er aan de hand zijn?

- Infectie
- Longaandoening
- Stofwisselingsziekte
- Hartaandoening

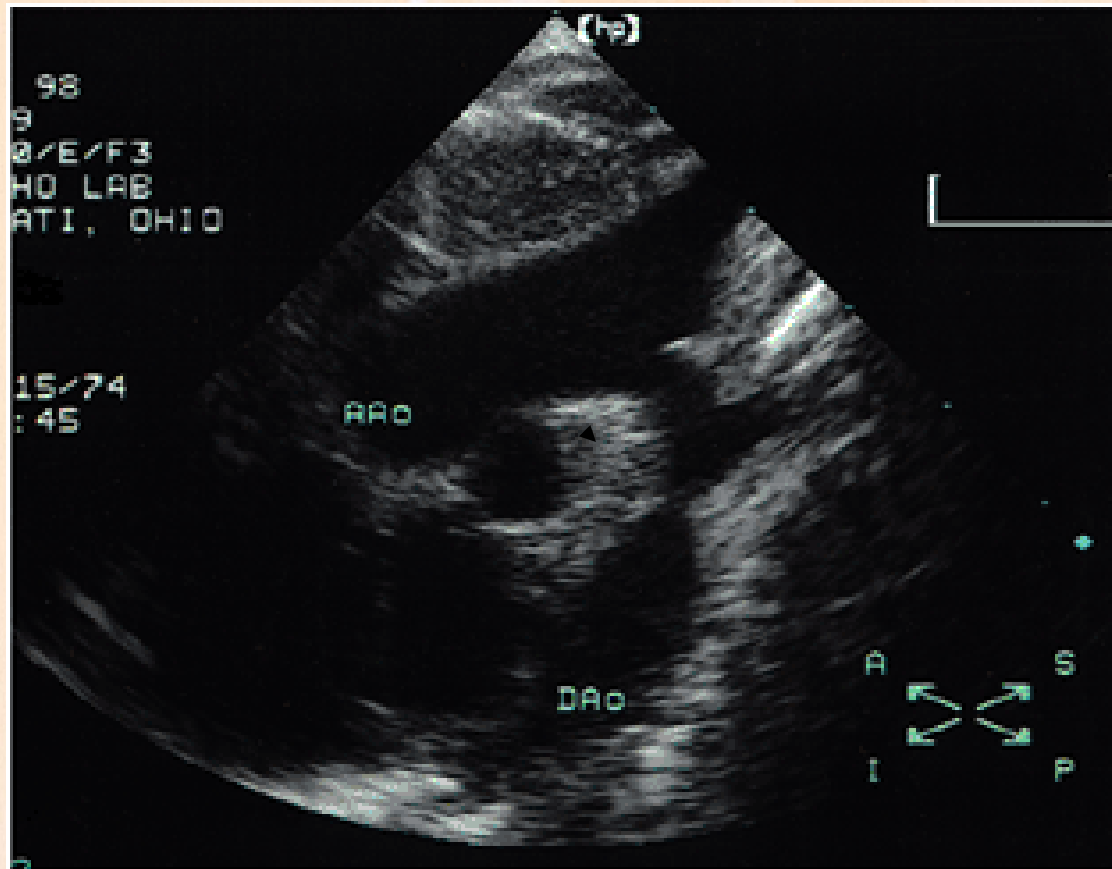
X-thorax



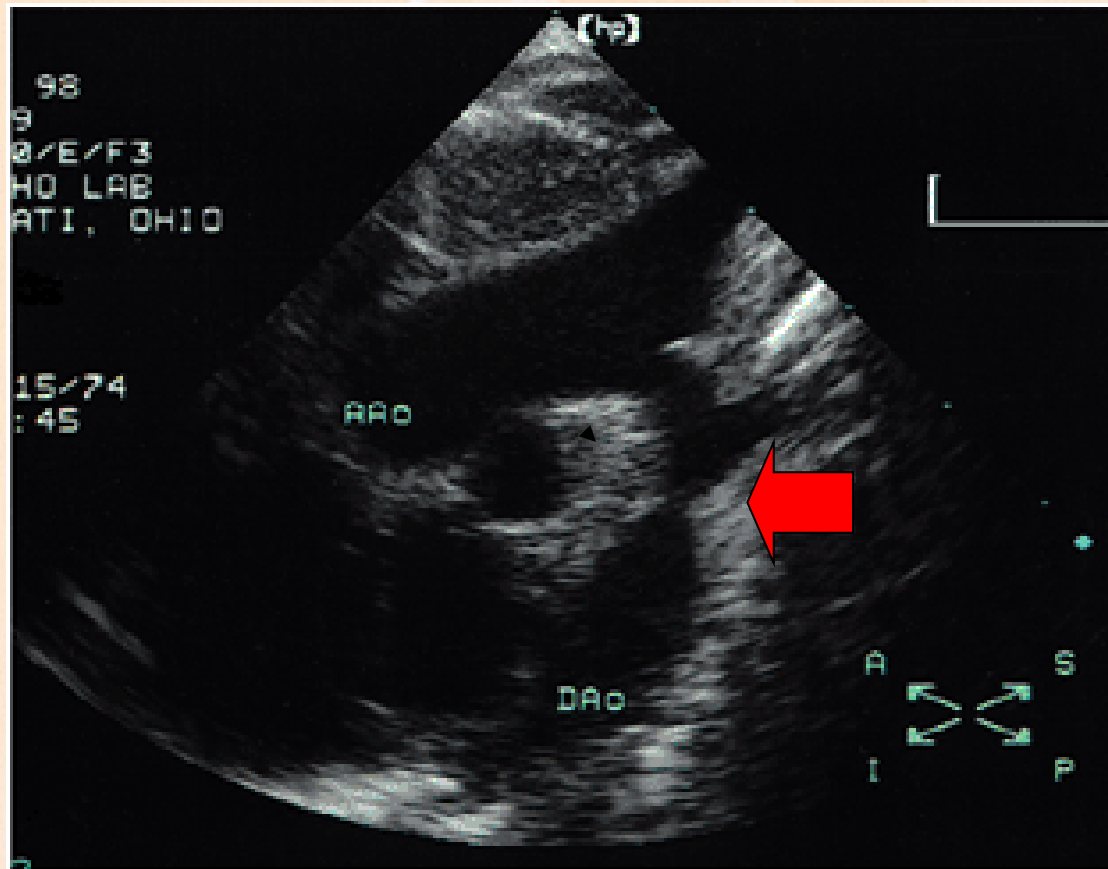
ECG



Echo van het hart

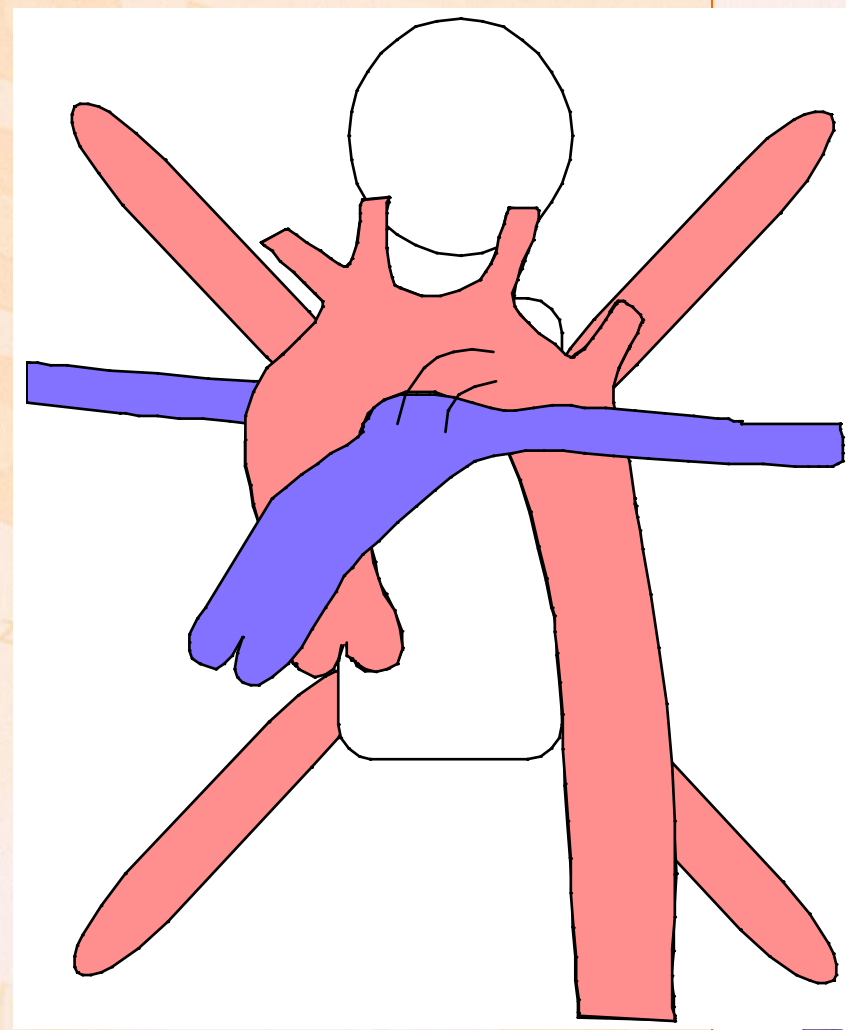
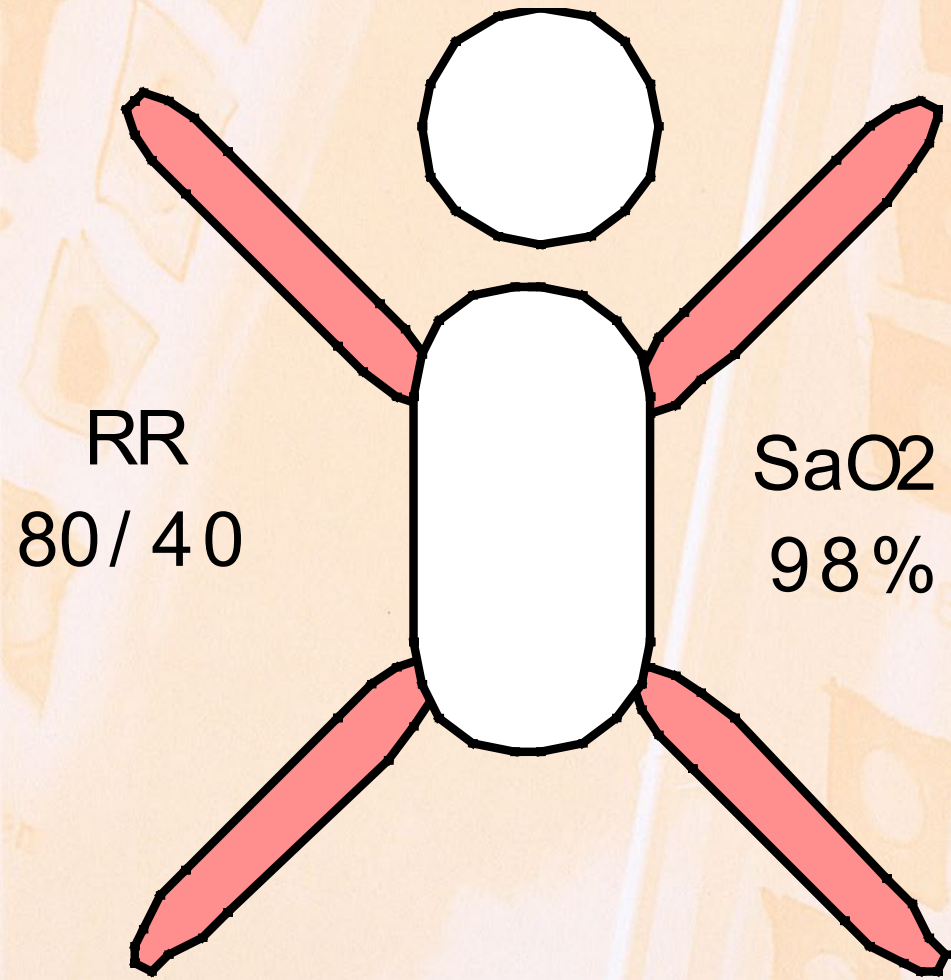


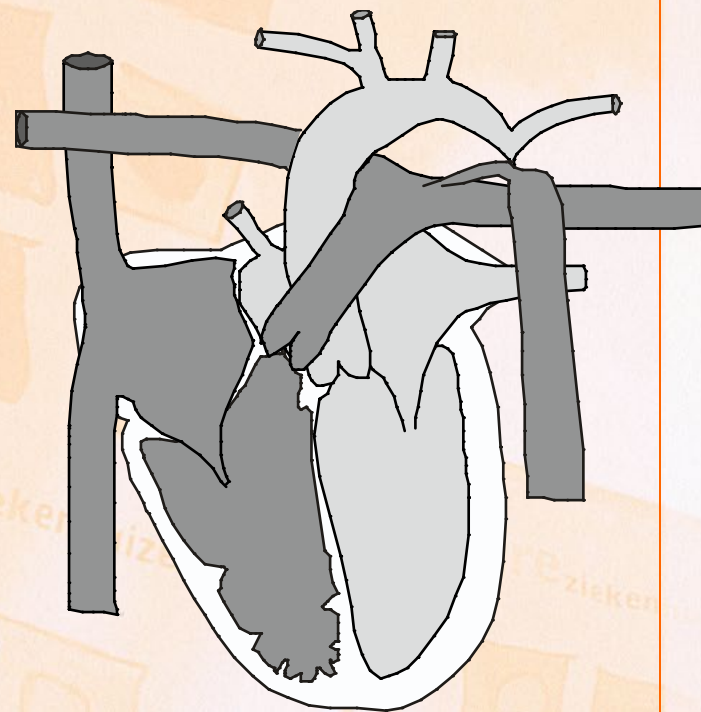
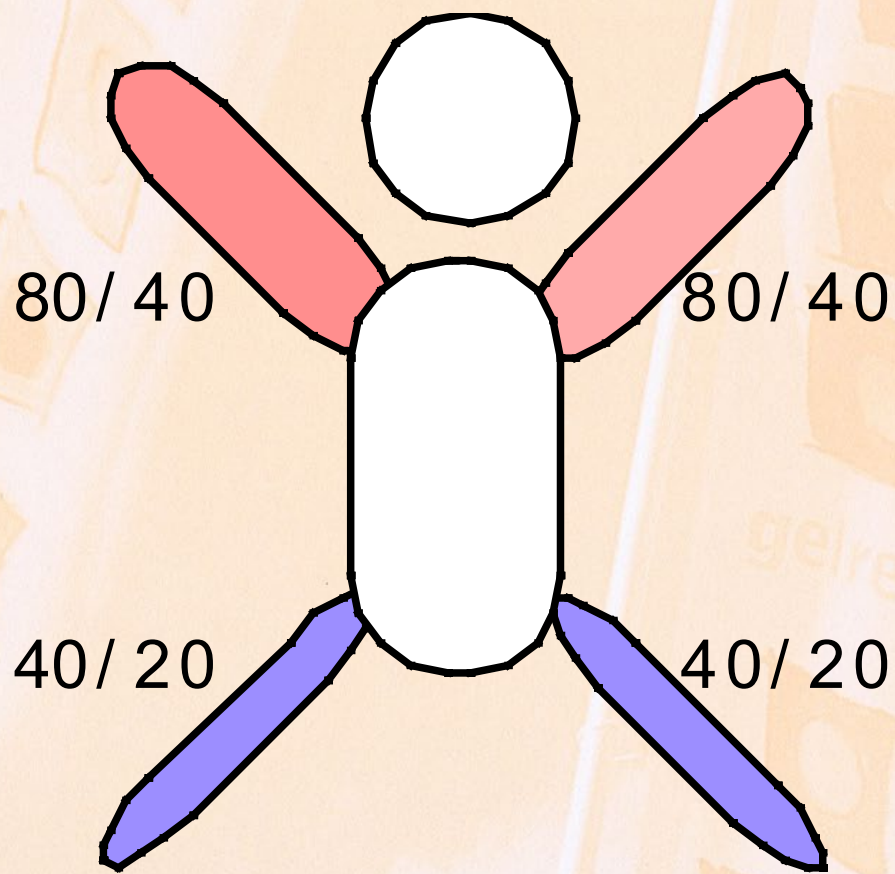
Echo van het hart



Conclusie

- (Ernstige) coarctatio aortae
- Ductus reeds gesloten
- Start medicijnen om de toestand te verbeteren
- Overplaatsing voor operatie (verwijdering vernauwde segment met end-to-end anastomose)
- Na de operatie langdurig minder goede werking van de linker hartkamer





Vervolg

- Na herstel van de functie van de linker hartkamer goed drinken, goed groeien en geen bijzonderheden bij controles

Meegevers

- Een (ernstige) coarctatio aortae presenteert zich op de zuigelingen leeftijd met:
- Slecht drinken, slechte groei
- Klinisch het beeld van hartfalen
- Zwakke (lies)pulsaties

Ziektegeschiedenis 2: Gert

- Voldragen zwangerschap
- Vanaf de leeftijd van enkele dagen hoorbare inademing
- Bij lichamelijk onderzoek verder geen bijzonderheden

Hoorbare inademing



ziekenhuizen



Ziektegeschiedenis 2: Gert

- Voldragen zwangerschap
- Vanaf de leeftijd van enkele dagen hoorbare inademing: gierend, kakelend geluid
- Bij lichamelijk onderzoek verder geen bijzonderheden

Hoorbare inademing: gierend, kakelend geluid

- Toename bij bovenste luchtweginfecties (verkoudheden)
- Drinkt goed

Wat kan het zijn?

- Geduid als slapte van het strottenhoofd (laryngomalacie)

Vervolg

- Aantal opnames vanwege benauwdheid
- Eenmalig blauw aanlopen hierbij
- Goede groei

Verder vervolg

- Op de leeftijd van 4 maanden vergelijkbare klachten met ook af en toe verslikken met hoesten zonder blauw zien.
- Soms ook hoorbare uitademing

Beloop bij 6 maanden

- Eten/drinken gaat traag
- Meer verslikken
- Moeite met doorslikken van vast voedsel
- Blijft benauwd bij bovenste luchtweginfecties

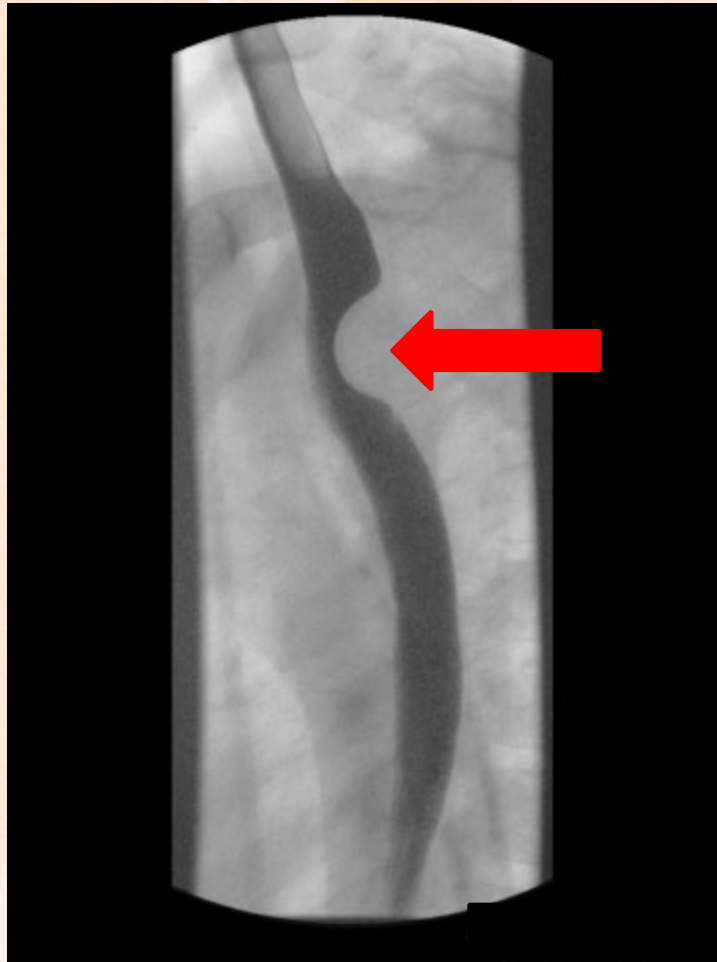
Is het wel laryngomalacie?

- Hoorbare in- en uitademhaling
- Voedingsproblemen/slikproblemen
- Keel-, neus- en oorarts kijkt met flexibele laryngo- en tracheoscopie (onderzoek van het strottenhoofd en de luchtpijp)

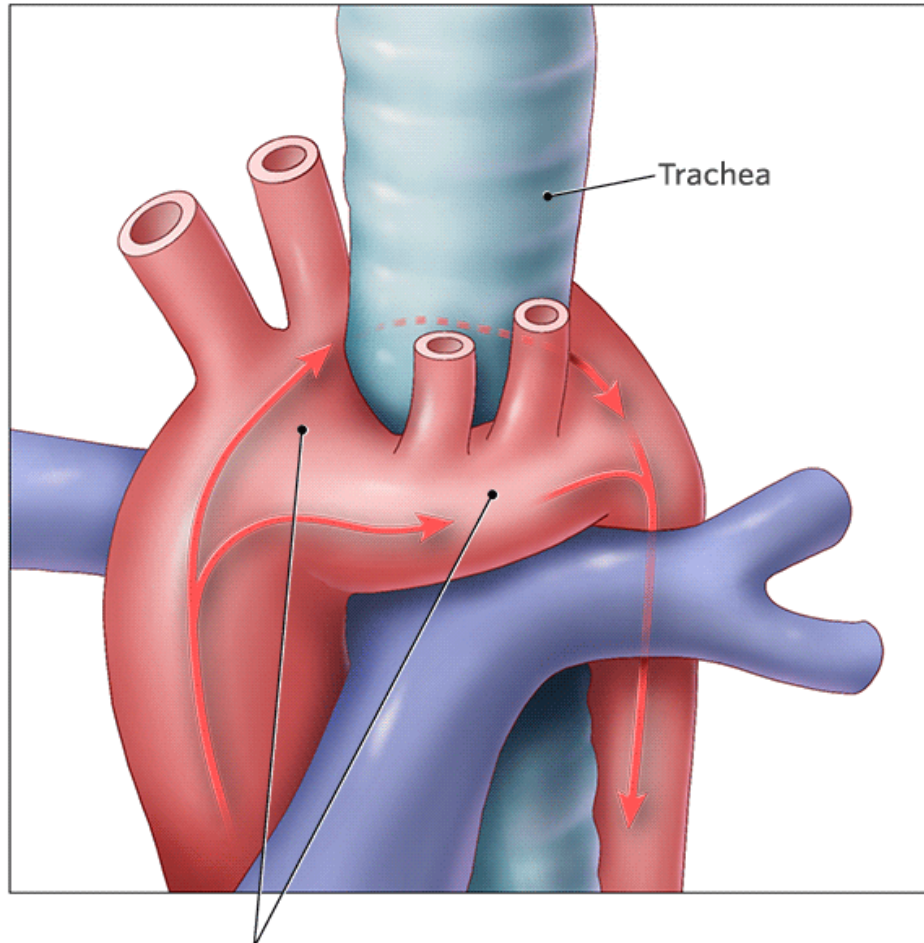
Keel-, Neus- en Oorarts

- Normaal strottenhoofd
- Geen vernauwing bij inademing
- Onder de stembanden: vernauwing van de luchtpijp
- Door bloedvat?

Slikvideo



Vascular Ring



Double Aortic Arch Type
(surrounds the trachea and esophagus)

● Oxygen-rich blood ● Oxygen-poor blood

Conclusie

- Vaatring (“dubbele aortaboog”) met afklemming luchtpijp en slokdarm
- Advies: operatieve klieving
- Beloop: hoorbare ademhaling en slikklachten verdwenen

Meegevers

- Een zuigeling of peuter met een hoorbare ademhaling in combinatie met slikklachten: denk aan een aortaboogafwijking

Ziektegeschiedenis 3: Noa

- Op de leeftijd van 16 maanden verwezen vanwege hartuis
- Goede groei en ontwikkeling

Lichamelijk onderzoek

- Hartruis: geruis welke gehoord wordt tussen de 1^e en 2^e harttoon (systolisch)

Hartgeruizen bij peuters

- Bij tot 50% is een hartruis hoorbaar

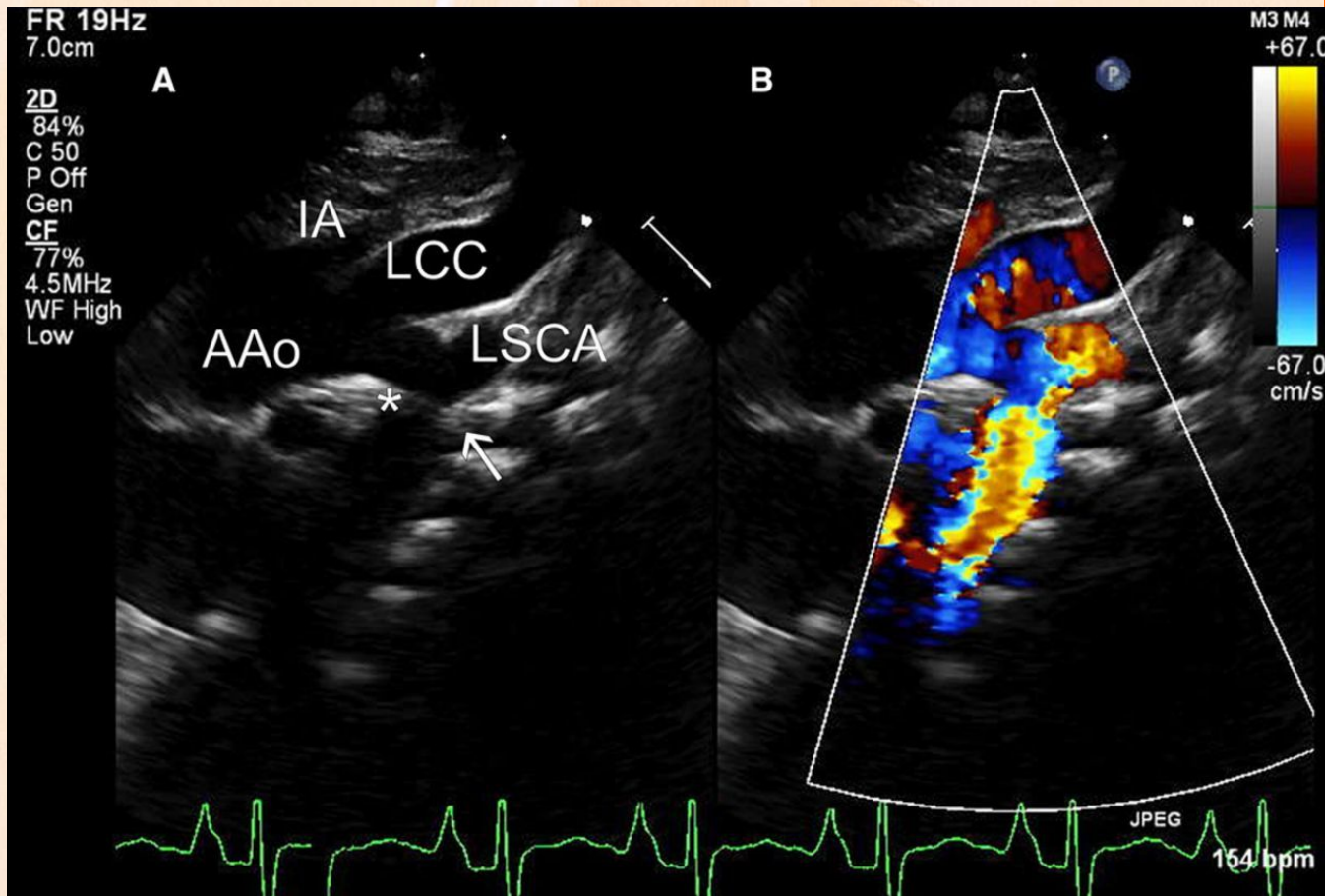
Hartruis

- Luidheid: graad II a III/VI, luidst links naast het borstbeen net onder het sleutelbeen en tussen de schouderbladen
- Liespulsaties wat zwakker dan de pulsaties aan de armen
- Normale bloeddruk aan de armen
- Bloeddrukken aan de benen wat lager dan aan de armen

Hartruis

- Hartruis geduid als niet onschuldig klinkend
- Advies: echo van het hart

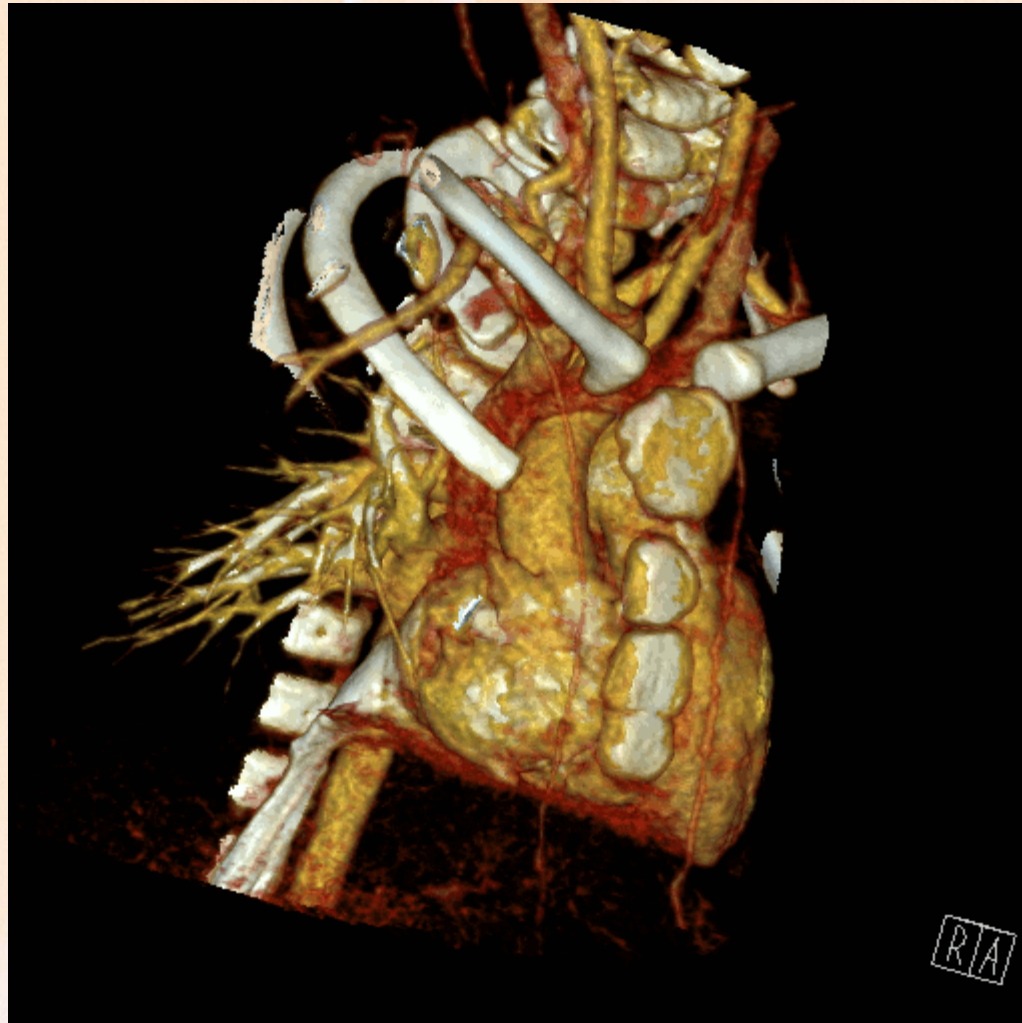
Hart echo



Hart echo

- Werveling in de aorta na de aftakking van het 3^e bloedvat door een kleine vernauwing
- Tweeslippige aortaklep
- Geen verdikking linker hartkamerwand
- Advies: beeldvorming optimaliseren → CT
Angiogram

CT Angiogram



Conclusie CT Angiogram

- Coarctatio aortae na aftakking van de linker arteria subclavia
- (Tweeslippige aortaklep
- Verder geen afwijkingen aan het hart)

Beleid

- Jaarlijks vervolgen d.m.v. echo van het hart (met controle van bloeddruk en (lies) pulsaties)
- Op termijn waarschijnlijk ballonverwijding van de vernauwing

Meegevers

- Een coarctatio aortae kan zich presenteren met een hartuis
- Bij oudere kinderen en volwassenen bij coarctatio aortae hoge bloeddruk in de bovenste lichaamshelft
- Mogelijke klachten: neusbloedingen, duizeligheid, hoofdpijn
- Door verminderde doorbloeding onderste lichaamshelft sneller moe of pijn in de benen
- Bij lichamelijk onderzoek zwakkere pulsaties in de liezen

- ECG: afwijkingen passend bij verdikking van de linker hartkamerspier
- Echo: werveling van bloed in de aortaboog met karakteristiek diastolisch flowpatroon in de distale aortaboog en sterk gedempte 'zaagtandcurve' in de aorta abdominalis.

Ziektegeschiedenis 4: Bas (vervolg)

- Op de leeftijd van 5 weken coarctatio vastgesteld, waarvoor coarctectomie (end-to-end anastomose)
- Succesvolle ingreep

Beloop

- Tot de leeftijd van 11 jaar bij controles geen klachten of bijzonderheden
- Bloeddruk aan de benen iets lager dan aan de armen
- Bij echocardiogram goede werking van de linker hartkamerspier; enige werveling van bloed rond de geopereerde vernauwing

Vervolg

- In de loop der jaren licht verhoogde bloeddruk bij meting aan de armen, aan de benen 10 mmHg lager
- Geduid als geringe restvernaauwing

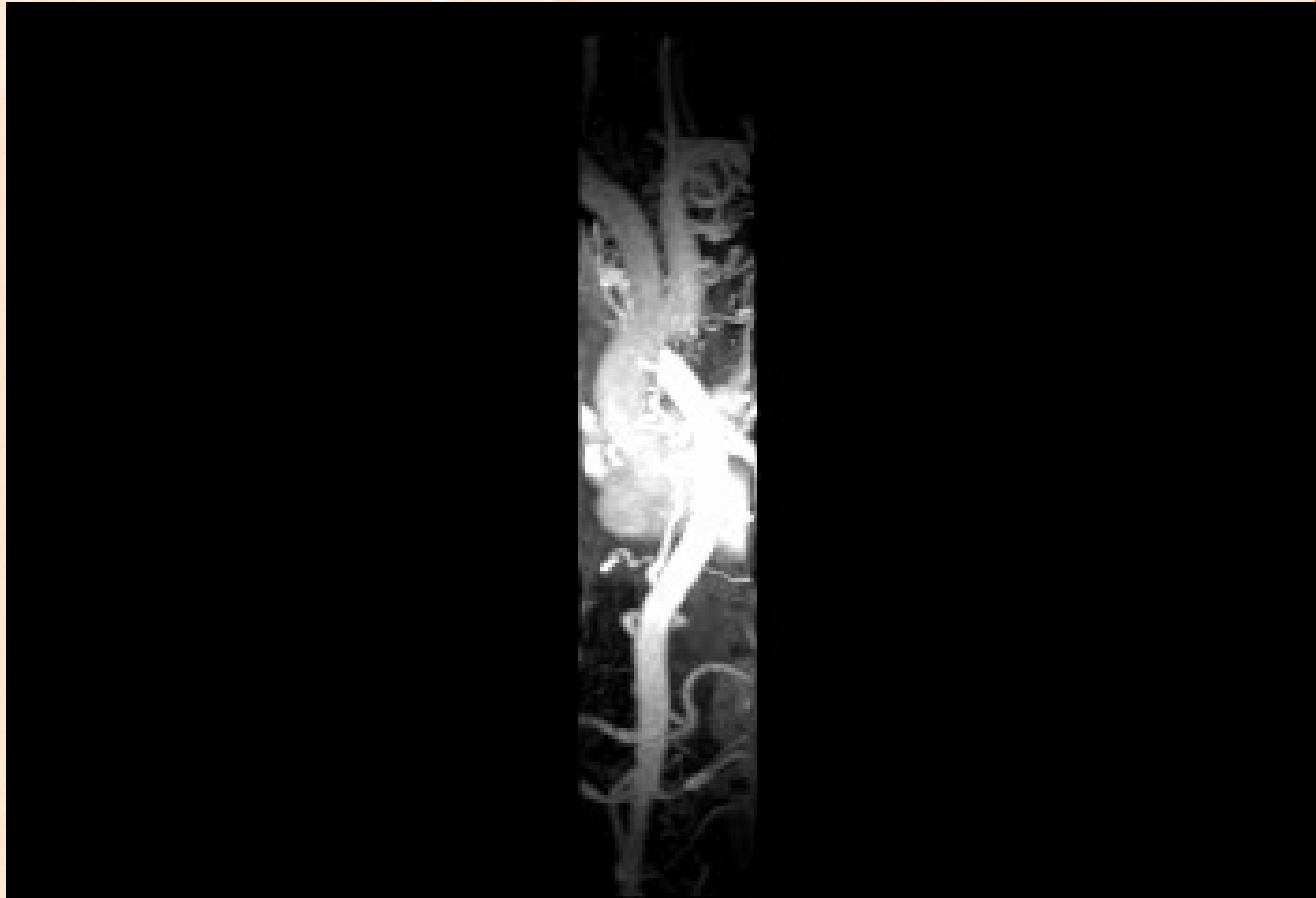Verder vervolg

- Op de leeftijd van 12 jaar gestart met bloeddrukverlagende medicijnen (metoprolol, een betablokker)
- Dit werd goed verdragen

- Bij 13 jaar: bloeddruk loopt op (ondanks metoprolol) en bloeddrukverschil met benen loopt op tot meer dan 10 mmHg
- Besloten om MRI te maken om eea. beter af te beelden

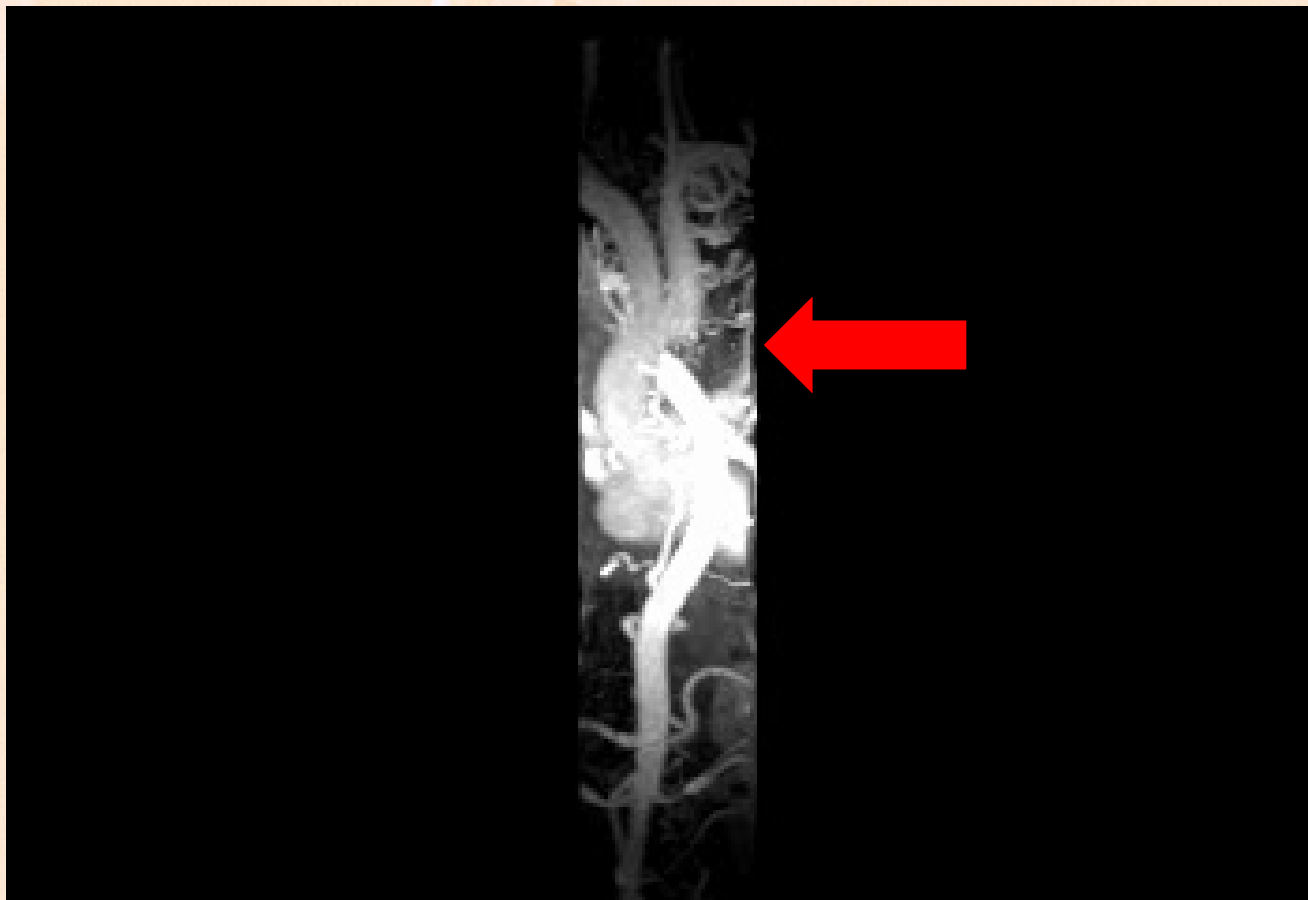
Aanvullend onderzoek

- MRA



Aanvullend onderzoek

- MRA



Conclusie MRI

- MRI: duidelijke vernauwing na aftakking 3^e bloedvat (a. subclavia links) met verwijding van de aorta na de vernauwing
- Besloten tot hartcatheterisatie met ballondilatatie

- Tijdens hartcatheterisatie bleek het een vernauwing over een langer traject te betreffen → stentplaatsing
- Na de ingreep: bloeddruk genormaliseerd

- Op 14 jarige leeftijd: bloeddruk loopt helaas weer op
- Ambulante 24-uurs bloeddrukmeting: hoge bloeddruk
- Bij echocardiografie geen aanwijzingen voor opnieuw vernauwing
- Hierop (her)start bloeddrukverlagend middel

Meegevers

- Na een (geslaagde) behandeling van een coarctatio aortae kans op recoarctatio en hoge bloeddruk
- Deze verhoogde bloeddruk kan lastig te behandelen zijn
- Blijven controleren

Take to work/home messages

- Zwakke of afwezige (lies)pulsaties zijn een aanwijzing voor coarctatio
- Bloeddruk armen hoger dan benen (bloeddruk meten in beide armen en iig. één been)
- Bij oudere kinderen kan een hartruis gehoord worden, vaak zonder klachten
- Ondanks succesvolle interventies kunnen vernauwingen terugkomen en/of kan hoge bloeddruk ontstaan/terugkomen
- Blijven controleren

Valkuil

- Antenatale screening detecteert “slechts” 40% want bij de huidige screening (SEO) wordt niet naar de boog gekeken

- Dank voor uw aandacht!
- Vragen?