



Wilhelmina Kinderziekenhuis

het kind met DORV op de IC

Utrecht Sessions 2025

Sjef van Gestel
kinderarts-intensivist

SAMENVATTEND

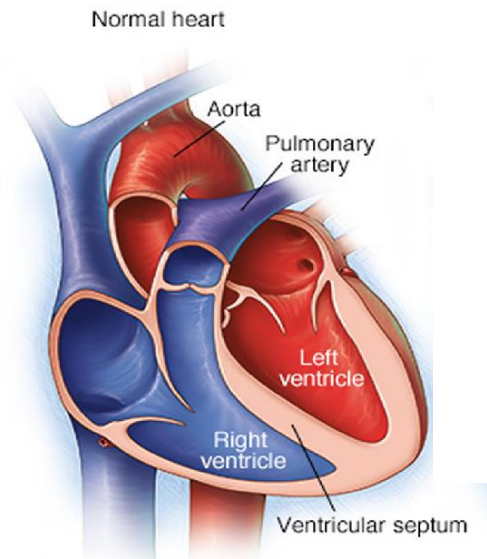
- heterogene groep patiënten
- diversiteit in anatomie – fysiologie - chirurgie
- 2 aandachtspunten:
 1. balans longcirculatie - lichaamscirculatie
 2. hartminuutvolume

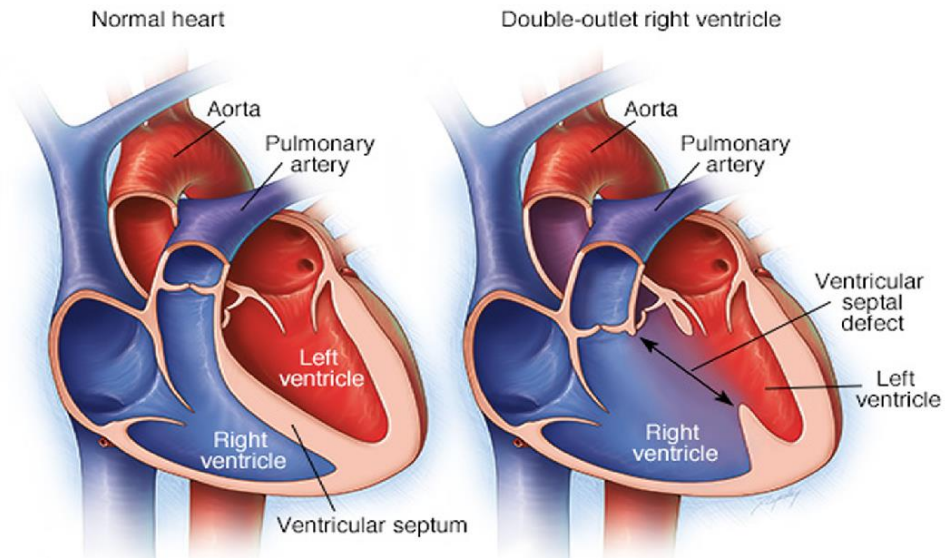


SAMENVATTEND

- heterogene groep patiënten
- diversiteit in anatomie – fysiologie - chirurgie
- 2 aandachtspunten:
 1. balans longcirculatie - lichaamscirculatie
 2. hartminuutvolume
 3. bloedverlies







Anesthetic management for cesarean section in a patient with uncorrected double-outlet right ventricle

Juan Gu, Yunxia Cai, Bin Liu and Sheng Lv

SpringerPlus (2016) 5:415

28-jarige vrouw, tijdens zwangerschap benauwdheid en bloed ophoesten
ongecorrigeerde DORV



Anesthetic management for cesarean section in a patient with uncorrected double-outlet right ventricle

Juan Gu, Yunxia Cai, Bin Liu and Sheng Lv

SpringerPlus (2016) 5:415

28-jarige vrouw, tijdens zwangerschap benauwdheid en bloed ophoesten.

ongecorrigeerde DORV.

Conclusion

"epidural anesthesia with continuous phenylephrine infusion is a preferable choice for parturient women with uncorrected double-outlet right ventricle for cesarean section."



Het kind komt terug van de operatie:

- wat is er precies gedaan: anesthesist en chirurg
- hoe is de circulatie nu?
- maakt het kind het goed?



Het kind komt terug van de operatie:

- wat is er precies gedaan: anesthesist en chirurg
- hoe is de circulatie nu?
- maakt het kind het goed?

- bloedverlies
- ritmeproblemen



Het kind komt terug van de operatie:

- wat is er precies gedaan: anesthesist en chirurg
- hoe is de circulatie nu?
- maakt het kind het goed?

- bloedverlies
- ritmeproblemen
- operatieduur en resultaat



ondersteuning van het hart:

- verminderen van het energieverbruik door beademing
- verminderen van het energieverbruik door sedatie
- medicatie om het hart te ondersteunen: milrinone
vocht
catecholaminen
- mechanische ondersteuning van het hart: ECLS



milrinone

fosfo-diesterase remmer

betere knijpkracht van het hart

vaatverwijding in de slagaderen



vocht

vocht is een medicament met pos en neg effecten

een betere vulling van het hart geeft een betere knijpkracht

zeker als de hartspier verdikt is

maar vocht geeft natte longen - oedeem







catecholaminen

adrenaline of noradrenaline

verhoogt bloeddruk door samentrekken vd slagaders



nieuwe situatie tav bloedsomloop:

afhankelijk van anatomie en verkregen resultaat

periode van gewenning en aanpassing

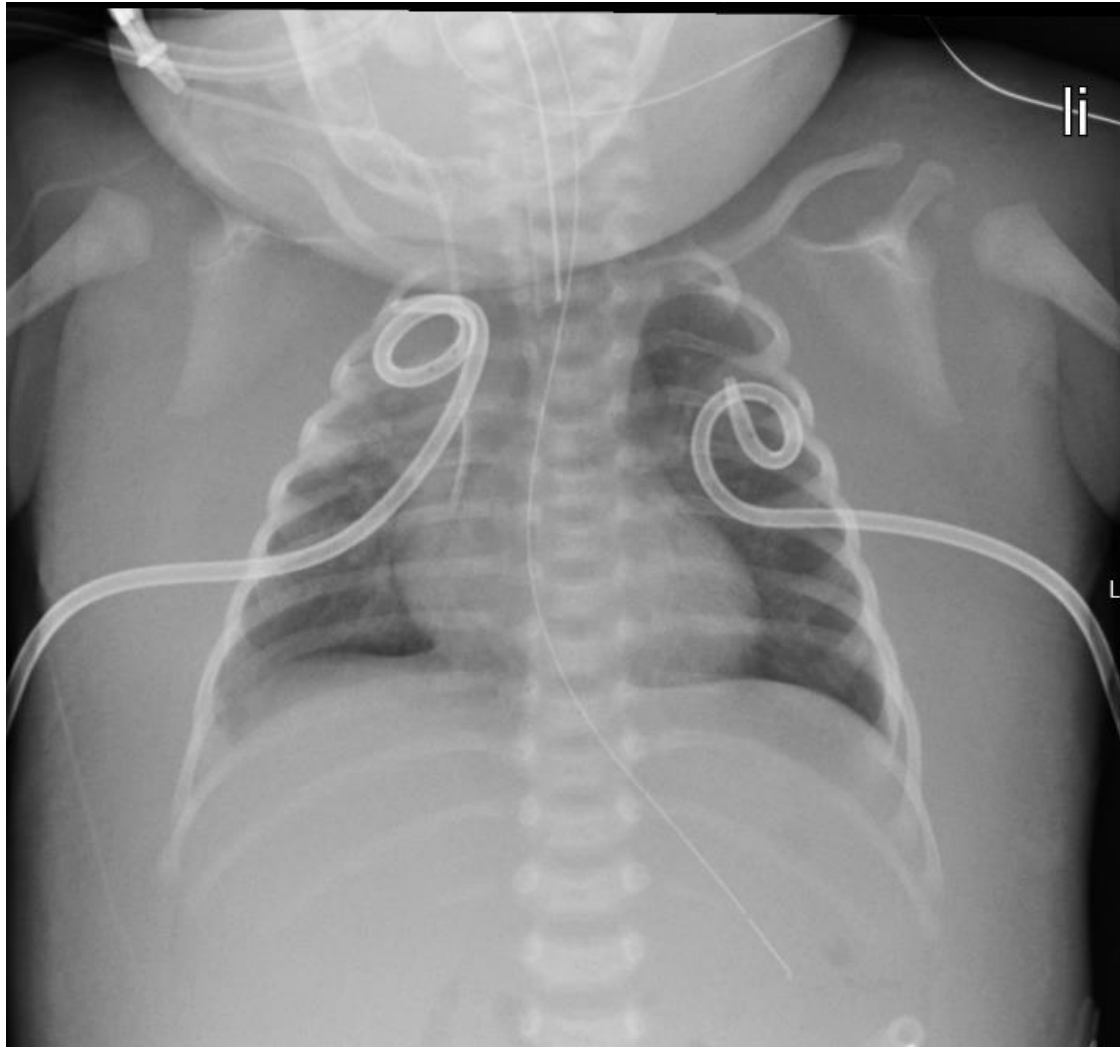


beademing na operatie

geeft minder energieverbruik

bij zware longen en veel oedeem: meer AH problemen





beademing na operatie

geeft minder energieverbruik

bij zware longen en veel oedeem: meer AH problemen

krappe vochtintake

plasmiddelen



En de andere organen?

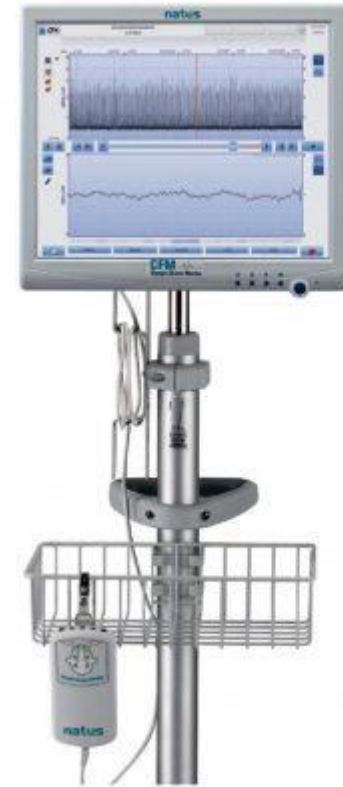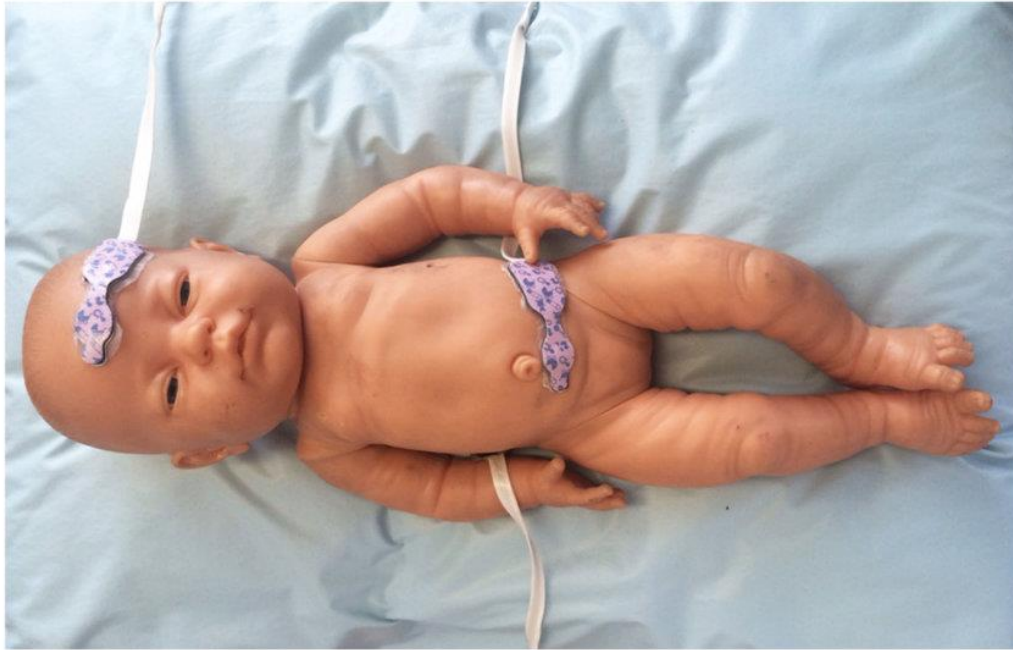- het brein
- de darmen
- de nieren



En de andere organen?

- monitoren van de doorbloeding: NIRS
- monitoren van de functie: CFM
- monitoren van de anatomie: echo, MRI





SAMENVATTEND

- heterogene groep patiënten
- diversiteit in anatomie – fysiologie - chirurgie
- 2 aandachtspunten:
 1. balans longcirculatie - lichaamscirculatie
 2. hartminuutvolume
- monitoren en ondersteunen van de orgaansystemen



